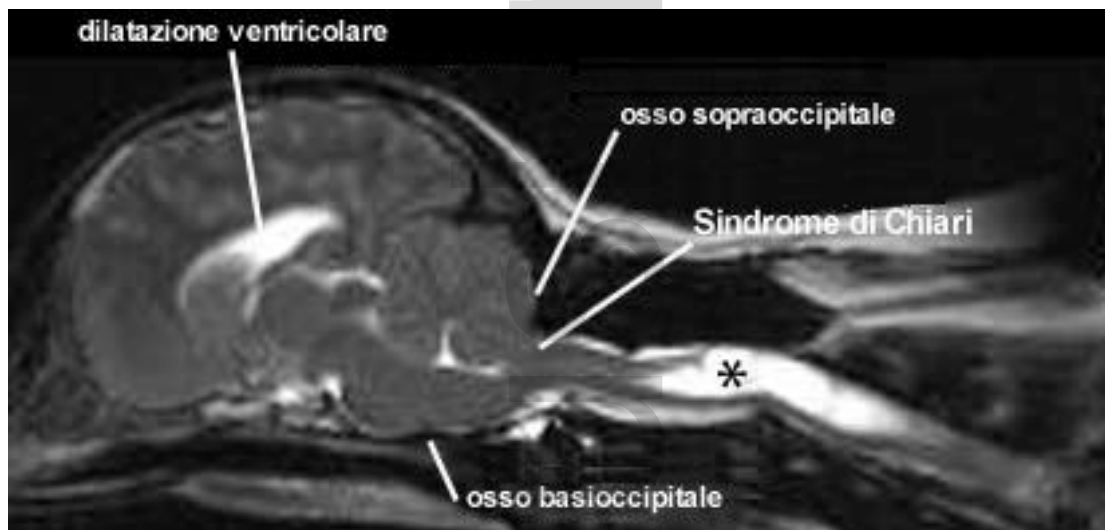

Translation by Anna Tauro

## LA SINDROME DI CHIARI E LA SIRINGOMIELIA

Per siringomielia (SM) si intende la presenza nel midollo spinale di una o più cavità neoformate ripiene di liquido cefalorachidiano. La SM è solitamente dovuta all'ostruzione del flusso del liquido cefalorachidiano (LCR) soprattutto a livello del forame magno. La più comune causa predisponente nel cane è la Sindrome di Chiari (SC) (Rusbridge et al, 2006). La prima manifestazione clinica della SC/SM è il dolore, dovuto all'ostruzione del normale flusso pulsatile del LCR e/o alla sindrome del dolore neuropatico causata dalla lesione nel corno dorsale del midollo spinale.



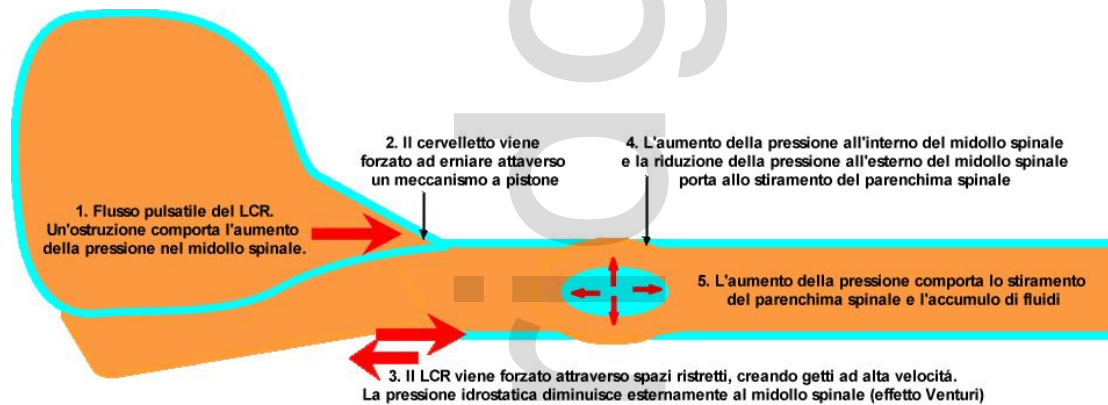
La SC è una patologia causata dalla disparità in grandezza tra il cervello (troppo grande) e la fossa caudale (troppo piccola) tale da indurre il cervelletto e il tronco encefalico ad erniare attraverso il forame magno (Cross et al, 2009).

### PATOGENESI

La patogenesi della SC/SM non è stata ancora completamente chiarita. Una importante causa predisponente sembra essere la differenza in grandezza tra il cervello e la scatola cranica. Alcuni studi sul Griffon Bruxellois (Rusbridge et al, 2009) hanno suggerito che la SC sia causata dall'accorciamento del pavimento della scatola cranica e dell'osso occipitale, e dall'allungamento compensatorio della volta cranica ed in particolar modo dell'osso parietale. Questo ha condotto all'ipotesi che questa sindrome sia dovuta ad una insufficienza di tessuto osseo e/o alla craniosinostosi lambdoidea (occipitoparietale) e delle suture della base cranica.

L'esatto meccanismo patogenetico che porta allo sviluppo della siringomielia è ancora oggi molto dibattuto (Rusbridge et al, 2006; Greiz, 2006). Una teoria comunemente accettata è che l'ostruzione del flusso del LCR provochi l'aumento della pressione nel parenchima spinale e la diminuzione della pressione del LCR nello spazio circostante il midollo spinale, con conseguentemente stiramento del parenchima spinale. Questo

provoca nel tempo la dilatazione del canale centrale del midollo spinale e l'accumulo di fluido nel parenchima spinale che poi confluisce in cavità.

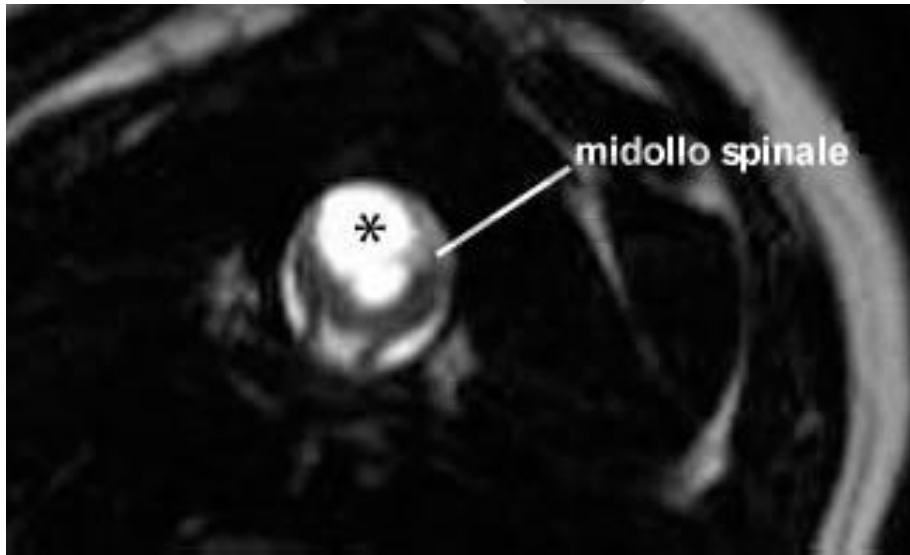


Il più grosso dilemma della SC/SM è la difficoltà di prevedere quale cane con SC svilupperà la SM. La razza più comunemente colpita dalla SC è il Cavalier King Charles Spaniel (CKCS); infatti Cerda-Gonzalez et al (2009) hanno riscontrato che il 92% degli esemplari di questa razza presentano almeno una anomalia morfologica cranio-cervicale diagnosticabile con immagini di risonanza magnetica (RM). Comunque la severità della SC non prevede la presenza della SM (Caruthers et al, 2006 – Gonzales et al, 2009), sebbene i CKCS che presentano segni clinici relativi alla siringomielia hanno più probabilità di avere una rapporto della fossa caudale:volume totale del cervello minore in confronto a i CKCS che non manifestano nessun segno clinico (Cerda-Gonzalez et al, 2009). Questo suggerisce che altri fattori anatomici ed ambientali non ancora identificati siano la causa scatenante della SM. Sia la SC che la SM sono trasmesse per via ereditaria nel CKCS (Lewis, 2009; comunicazione personale).

## INCIDENZA

Il CKCS è decisamente la razza più comunemente colpita dalla SC/SM, senza predilezione di razza o sesso. Poiché l'accorciamento della scatola cranica è uno dei fattori di rischio, qualsiasi razza brachicefalica e/o di piccola taglia può potenzialmente essere predisposta alla SC/SM. Fino ad oggi questa sindrome è stata segnalata nel King Charles spaniel, Griffon Bruxellois, Yorkshire Terrier, Maltese, Chihuahua, Bassotto, Barboncino, Bichon Frisé, Carlino, Shih Tzu, Pomerania, Staffordshire bull terrier, Boston terrier, Bulldog francese, Pechinese, Pinscher nano, e in due esemplari di gatti.

Non tutti i cani con SM mostrano segni clinici. La presenza di segni clinici è strettamente connessa alla ampiezza della siringomielia e all'estensione della lesione nel corno dorsale del midollo spinale. La siringomielia può progressivamente aumentare, ed un cane che era asintomatico nei primi anni di vita può iniziare a manifestare dolore.



Le immagini trasversali di RM T2-pesate della colonna vertebrale a livello della siringomielia (asterisco), dimostrano il coinvolgimento asimmetrico del corno dorsale destro del midollo spinale.

I segni clinici possono manifestarsi in maniera acuta o dopo diversi mesi o anni. Il cane più giovane con SM è stato segnalato all'età di 12 settimane. I cani possono manifestare segni clinici a qualsiasi età, sebbene la maggioranza dei cani (circa il 45%) manifesta i primi segni clinici nel primo anno di vita, e circa il 40% dei casi li manifesta tra il primo ad il quarto anno di età. Almeno il 15% dei casi manifesta segni clinici ad età avanzata, ed il cane più anziano riportato risulta avere l'età di 6.8 anni. Data la natura incerta dei segni clinici e la mancata conoscenza della malattia, molto spesso c'è un notevole periodo di attesa (circa 1.6 anni) tra la manifestazione dei segni clinici e la conferma della diagnosi.

## SEGNI CLINICI

Il segno clinico più importante e coerente della SC/SM è il dolore, tuttavia questo può essere difficile da localizzare. I proprietari lo descrivono come dolore posturale; per esempio, i cani possono improvvisamente urlare e/o posizionare la testa al suolo e tra le zampe dopo un salto o una forte emozione. È anche comune trovarli a dormire con la testa in posizioni insolite, per esempio sollevata. Il dolore è spesso più intenso di prima mattina o la sera, o durante una forte emozione e può essere associato con la defecazione, o può variare a seconda delle condizioni meteo. Il dolore è direttamente correlato alla larghezza e alla simmetria della SM, cioè i cani con una SM più ampia ed asimmetrica hanno più probabilità di avere dolore, mentre i cani con SM più stretta possono essere asintomatici, soprattutto se la SM è simmetrica.

I cani con un'ampia SM possono anche grattarsi, in genere solo da un lato, mentre camminano e spesso senza avere nessun contatto con la pelle. Questo comportamento viene spesso definito come "air guitar" (chitarra d'aria) o "phantom scratching" (il finto grattarsi). I cani con una ampia SM sono anche più predisposti ad avere scoliosi. In molti casi la scoliosi si risolve lentamente nonostante la SM persista.

La SM può condurre ad altri deficit neurologici, come la debolezza e l'atrofia muscolare dell'arto toracico (causata dal danno cellulare del corno ventrale del midollo spinale) e l'atassia e la debolezza dell'arto pelvico (causata dal danno della materia bianca o dal coinvolgimento del midollo spinale lombare da parte della SM). Possono anche essere presenti convulsioni, paralisi del nervo facciale e sordità; tuttavia non è stata dimostrata nessuna diretta correlazione e questa associazione può essere del tutto circostanziale.

La SC, se presente da sola, può causare dolore facciale in alcuni cani e i proprietari lo descrivono come lo sfregamento/il grattarsi dell'orecchio e della faccia. È stato ipotizzato che la SC e la compressione del tronco encefalico possano causare la sindrome del dolore (Thimineur et al, 2002). In questo caso può essere difficile essere certi che la SC, poiché si presenta spesso associata anche a patologie dermatologiche, orali o auricolari, sia la causa di questo dolore, dato che la SC è comunemente una diagnosi accidentale nel CKCS.

## **DIAGNOSI**

La RM è essenziale per la diagnosi e la determinazione della causa della SC. Nel caso della SC/SM il cervelletto ed il midollo spinale erniano nel o attraverso il forame magno che conseguentemente si occlude, con poco o assente LCR intorno alla struttura nervosa. Le dimensioni dell'ernia cerebellare non è correlata alla gravità dei segni clinici. Di solito si riscontra la dilatazione ventricolare. SM è costituita da cavità neoformate all'interno del midollo spinale ripiene di liquido cefalorachidiano. I segmenti cervicali e toracici sono in genere quelli più gravemente colpiti. La larghezza massima della SM è il più forte fattore predisponente al dolore, al grattarsi e alla scoliosi; il 95% dei CKCS con una SM della larghezza massima di 0,64cm o più, avrà segni clinici associati (Rusbridge et al, 2007).

La tomografia computerizzata (TC) e le radiografie non sono di molto aiuto diagnostico. La SC è riscontrabile attraverso le radiografie e, nel Griffon Bruxellois, il rapporto tra l'altezza e la lunghezza del cranio caudale può essere utilizzato per intuire la presenza della SC (sensibilità dell'87 %, specificità del 78 %). Tuttavia questo può essere più utilizzato come fattore per prevedere il valore genetico di un cane piuttosto che come test diagnostico per la SC (Rusbridge et al, 2009). Nei casi che presentano una grave siringomielia, le immagini del tratto cervicale possono suggerire una dilatazione del canale vertebrale in particolare nel tratto cervicale C2 e/o scoliosi. Le radiografie sono di grande valore nell'escludere altre anomalie vertebrali come la sublussazione atlanto-assiale e nel suggerire malattie del disco intervertebrale. Altre anomalie del tratto cranio-cervicale che possono essere riscontrate nei cani con SC/SM sono la displasia occipitale, cioè la dilatazione del forame magno (Rusbridge e Knowler, 2006), la sublussazione atlanto-assiale (Stalin et al, 2008) e le anomalie del dente dell'epistrofeo (Bynevelt et al, 2000). La mielografia non è raccomandata negli animali in cui si sospetta la presenza della SC/SM. La SC/SM non sembra aumentare il rischio anestetico.

## **DIAGNOSI DIFFERENZIALE**

Le più importanti diagnosi differenziali sono le altre cause di dolore e di disfunzione del midollo spinale come la malattia del disco intervertebrale; malattie infiammatorie del sistema nervoso centrale (SNC) come la meningoencefalomielite granulomatosa;

anomalie vertebrali come la sublussazione atlanto-assiale; neoplasia; e discospondilite. Quando il grattarsi la faccia/lo sfregamento delle orecchie è il principale segno clinico, le malattie dermatologiche e auricolari dovrebbe essere escluse. Il graffiarsi nella SC è classicamente localizzato ad una specifica area. La presenza di materiale mucoide in una o entrambe le bolle timpaniche è un ritrovamento accidentale nel CKCS, e nella maggior parte dei casi questo non è associato ai segni clinici. Alcuni casi che presentano scoliosi hanno la testa inclinata da un lato, il che potrebbe essere confuso con la sindrome vestibolare. In caso di dubbio, radiografie cervicali possono confermare la scoliosi.

## **TRATTAMENTO**

L'obiettivo principale del trattamento è il sollievo dal dolore. Il trattamento chirurgico più comune è la decompressione cranio-cervicale (descritto anche come decompressione del forame magno o suboccipitale) che ristabilisce il percorso del LCR attraverso la rimozione dell'osso sovraoccipitale e dell'arco dorsale della C1. Questo può essere combinato con la durotomia (incisione della dura con/senza incisione delle meningi subaracnoidee) con o senza ricostruzione con un idoneo materiale di innesto. La chirurgia di decompressione cranio-cervicale è di sicura riuscita nel ridurre il dolore e migliorare i deficit neurologici in circa l'80% dei casi, e circa il 45% dei casi possono avere una qualità di vita soddisfacente 2 anni dopo l'intervento chirurgico (Rusbridge, 2007).

Tuttavia la chirurgia non sempre risolve in modo adeguato i diversi fattori che portano alla SC, e la siringomielia persiste in molti casi (Rusbridge, 2007). Il miglioramento clinico è probabilmente attribuibile al miglioramento del flusso del LCR attraverso il forame magno. In alcuni casi il tessuto cicatriziale e fibroso aderenti al forame magno porta alla ricostruzione e il 25% fino al 50% dei casi può eventualmente peggiorare (Dewey et al 2005, Rusbridge 2007). Questo può avvenire già a partire da 2 mesi dopo l'intervento chirurgico. Recentemente, una procedura di chirurgia plastica del cranio di decompressione cranio-cervicale utilizzata in umana è stata adattata per l'uso nei cani. La procedura comporta il collocamento di una piastra di lega di titanio e polimetilmetacrilato (PMMA) con viti di titanio pre-innestate intorno al difetto dell'osso occipitale (Dewey et al, 2007). Un metodo alternativo di gestione della SM è lo shunt diretto della cavità. Nell'uomo questa non è la tecnica d'elezione poiché l'esito a lungo termine è scarso a causa dell'ostruzione dello shunt e/o alla sindrome del midollo ancorato

A causa della persistenza della SM e/o della lesione nel corno dorsale del midollo spinale, è molto probabile che il paziente richiederà anche una continua gestione medica nel post-operatorio dal punto di vista analgesico, e in alcuni pazienti la sola gestione medica è preferita per motivi finanziari o per scelta del proprietario. Ci sono tre farmaci principali utilizzati per il trattamento della SC/SM: farmaci che riducono la produzione del LCR; analgesici; e corticosteroidi (algoritmo del trattamento). Se la storia clinica del cane suggerisce la presenza del dolore posturale o del dolore correlato all'ostruzione del flusso del LCR, allora un trial con un farmaco che riduca la pressione del LCR, ad es. furosemide, cimetidina o omeprazolo, è più opportuno. Questo può essere anche molto utile nel caso sia difficile determinare se la causa del dolore è la SC o, per esempio, una malattia auricolare. Un farmaco che riduce la pressione del LCR può essere sufficiente nel controllare i segni clinici in alcuni cani, ma analgesici possono essere necessari nel caso di una ampia siringomielia. In questo

caso suggeriamo l'uso di antinfiammatori non steroidei come farmaci di prima scelta in parte perché ci sono diversi prodotti con licenza veterinaria. Tuttavia, per cani con segni di dolore neuropatico, ossia allodinia e il grattarsi (sospetto di disestesia), un farmaco che è particolarmente attivo nel corno dorsale del midollo spinale è più probabile che sia efficace. Poiché Gabapentin è un farmaco ampiamente utilizzato in medicina veterinaria, suggeriamo che questo sia il farmaco di prima scelta, ma possono essere idonei anche l'amitriptilina o il pregabalin. I corticosteroidi possono essere anche utilizzati, se il dolore persiste o se le limitate risorse finanziarie vietino l'uso di altri farmaci. Poiché il meccanismo di sviluppo del dolore neuropatico è multifattoriale, l'uso multiplo di farmaci è probabilmente più efficace rispetto all'uso di singoli farmaci. Aneddoticamente, agopuntura e trattamenti ad ultrasuoni sono considerati essere utili in alcuni casi come terapia aggiuntiva. L'attività fisica del cane non ha bisogno di essere limitata, ma il proprietario deve tenere in considerazione che il cane potrebbe non tollerare la toelettatura o altre attività. Semplici precauzioni, come per esempio il sollevamento della ciotola del cibo e l'utilizzo di pettorine invece di collari, può essere di molto aiuto.

## **PROGNOSI**

La prognosi per la SC/SM gestita con la sola terapia medica è infausta soprattutto per i cani con un'ampia SM e/o con i primi segni clinici presenti nei primi 4 anni di vita. Uno studio clinico di un ristretto numero di cani (14 CKCS) trattati con terapia conservativa per il dolore neuropatico ha concluso che il 36% dei cani furono infine sottoposti ad eutanasia per lo scarso controllo analgesico. Tuttavia il 43% dei cani sopravvissuti vissero fino ad una età superiore ai 9 anni (aspettativa di vita media per un CKCS è di 10,7 anni). La maggior parte dei cani conservano le capacità locomotorie, anche se alcuni possono essere significativamente tetraparetici e atassici.

## **RACCOMANDAZIONI PER GLI ALLEVATORI**

Si raccomanda che gli allevatori testino tutti i cani per la siringomielia. Le attuali raccomandazione per gli allevatori sono di rimuovere dalla riproduzione i CKCS con insorgenza precoce di SM (cioè nei primi 2,5 anni di vita).

## **REFERENZE ED ULTERIORI LETTURE**

Bynevelt M, Rusbridge C, Britton J. 2000 Dorsal dens angulation and a Chiari type malformation in a Cavalier King Charles Spaniel. *Vet Radiol Ultrasound*. Nov-Dec;41(6):521-4.

Carruthers H, Rusbridge C, Dubé, M-P, et al Association between cervical and intracranial dimensions and syringomyelia in the cavalier King Charles spaniel In: Rusbridge C, Chiari-like malformation and Syringomyelia in the Cavalier King Charles spaniel. ISBN 90-393-4456-6; 978-90-393-4456-9. 82, 2006

Cerda-Gonzalez S, Olby NJ, Pease TP: Morphology of the Caudal Fossa in Cavalier King Charles Spaniels. *Veterinary Radiology & Ultrasound*, Vol. 50, No. 1, 2009, pp 37–46.

Corfield GS, Burrows AK, Imani P, Bryden SL The method of application and short term results of tympanostomy tubes for the treatment of primary secretory otitis media in three Cavalier King Charles Spaniel dogs.. *Aust Vet J*. 2008 Mar;86(3):88-94

Cross HR, Cappello R, Rusbridge C 2009 Chiari-like Malformation in Cavalier King Charles Spaniels: volumetric comparison, In Press

Dewey CW, Bailey KS, Marino DJ, et al. 2007 Foramen magnum decompression with cranioplasty for treatment of caudal occipital malformation syndrome in dogs. *Vet Surg*; Jul;36(5):406-15.

Dewey CW, Berg JM, Barone G et al: Foramen magnum decompression for treatment of caudal occipital malformation syndrome in dogs. *J Am Vet Med Assoc* 227: 1270, 2005

Greitz D: Unravelling the riddle of syringomyelia. *Neurosurg Rev* 29:251, 2006

Levine DN: The pathogenesis of syringomyelia associated with lesions at the foramen magnum: a critical review of existing theories and proposal of a new hypothesis. *J Neurol Sci*; 220:3, 2004.

Rusbridge C, Greitz D, Iskandar BJ: Syringomyelia: Current concepts in pathogenesis, diagnosis and treatment. *J Vet Internal Med* 20: 469, 2006

Rusbridge C, Knowler SP 2006 Coexistence of occipital dysplasia and occipital hypoplasia/syringomyelia in the cavalier King Charles spaniel. *J Small Anim Pract*. Oct;47(10):603-6.

Rusbridge C, Knowler SP, Pieterse L, McFadyen A. K 2009 Chiari-like Malformation in the Griffon Bruxellois *Journal of Small Animal Practice* Awaiting Publication

Rusbridge C, Knowler SP: Inheritance of occipital bone hypoplasia (Chiari type I malformation) in cavalier King Charles spaniels. *J Vet Internal Med*; 18:673, 2004.

Rusbridge, C 2007 Chiari-like malformation with syringomyelia in the cavalier King Charles spaniel; long term follow up after surgical management *Vet Surg* 36:396–405.

Rusbridge, C. & Jeffery N.D. 2008 Pathophysiology and treatment of neuropathic pain associated with syringomyelia *The Veterinary Journal* 175 164–172

Rusbridge, C., Caruthers, H., Dubé, M-P., Holmes, M., Jeffery, N.D., 2007. Association between spinal cord dorsal involvement and pain in syringomyelia secondary to canine Chiari malformation. *Journal of Small Animal Practice* 48, 432–436

Stalin CE, Rusbridge C, Granger N, Jeffery ND. 2008 Radiographic morphology of the cranial portion of the cervical vertebral column in Cavalier King Charles Spaniels and its relationship to syringomyelia. *Am J Vet Res*. Jan;69(1):89-93

Thimineur M, Kitaj M, Kravitz E et al: Functional abnormalities of the cervical cord and lower medulla and their effect on pain: observations in chronic pain patients with incidental mild Chiari I malformation and moderate to severe cervical cord compression. *Clin J. Pain* 18:171, 2002